

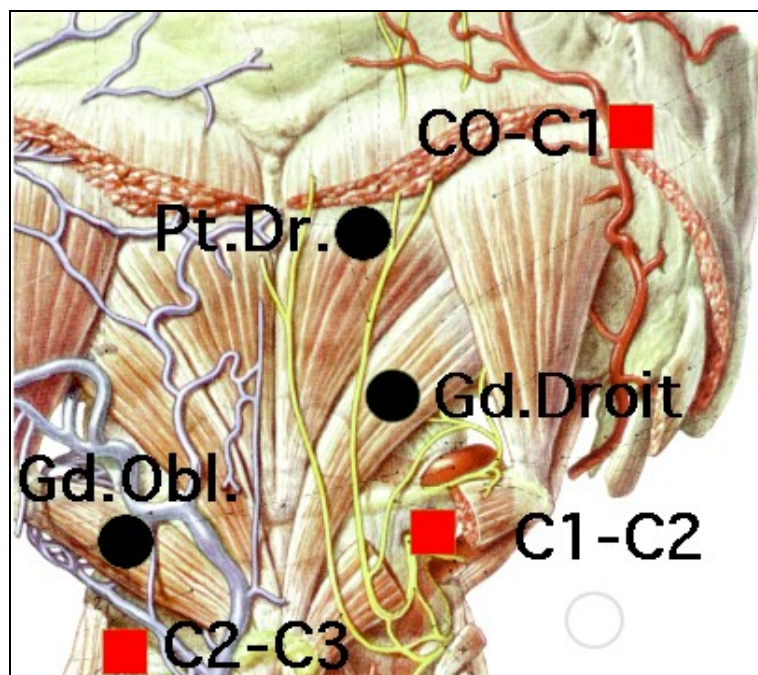
# VADEMECUM DE LA PALPACIÓN (III)

## PALPACIÓN DE LA MUSCULATURA SUBOCCIPITAL

© Freddy HUGUENIN 2007

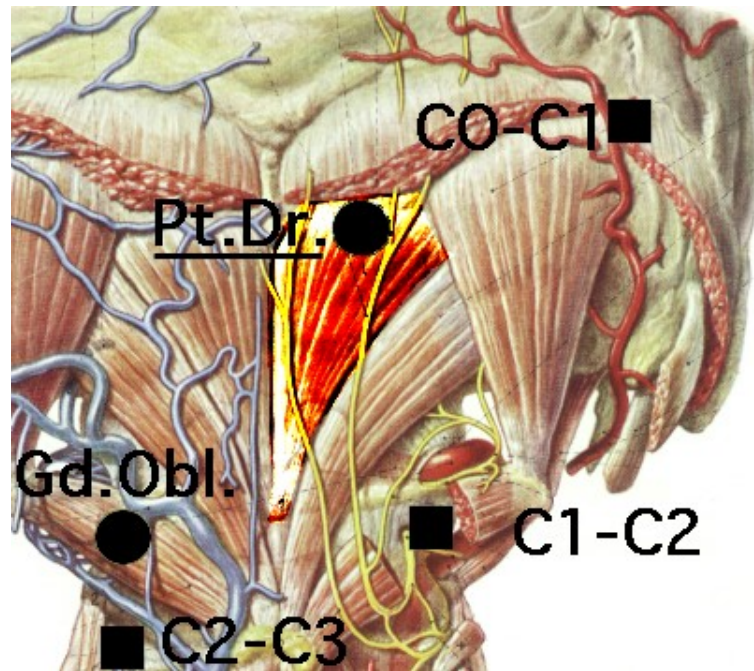
Traducción: F. Colell (GBMOIM)

### Músculos sub-occipitales

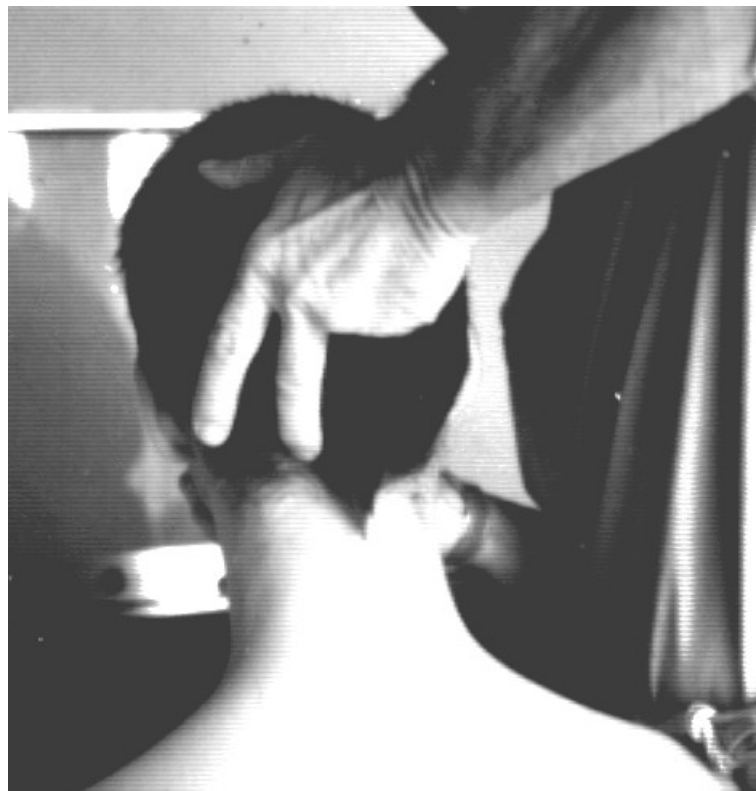

- Pt. Dr. = Recto Menor Posterior de la cabeza
- Gd. Droit = Recto Mayor Posterior de la cabeza
- Gd. Obl = Oblicuo Mayor Posterior de la cabeza

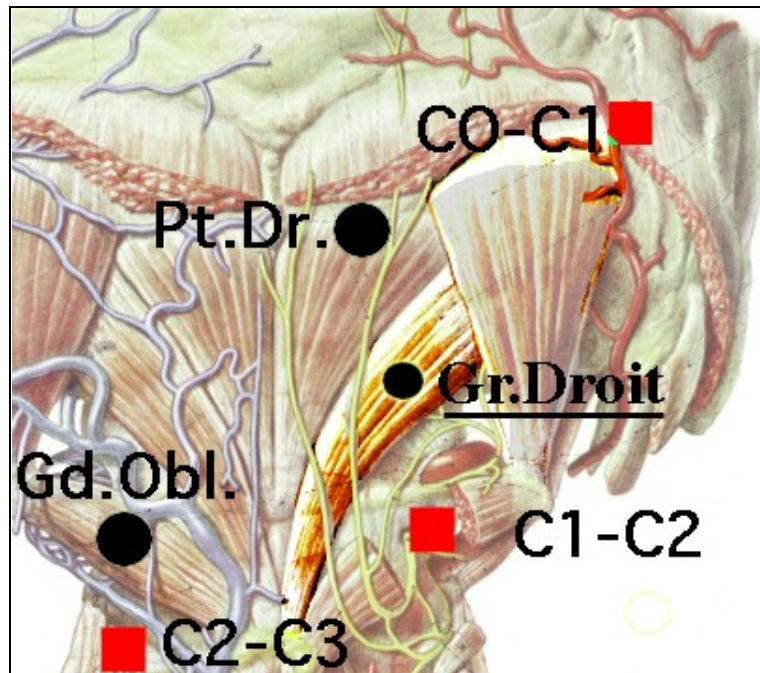
## Recto Menor Posterior de la cabeza



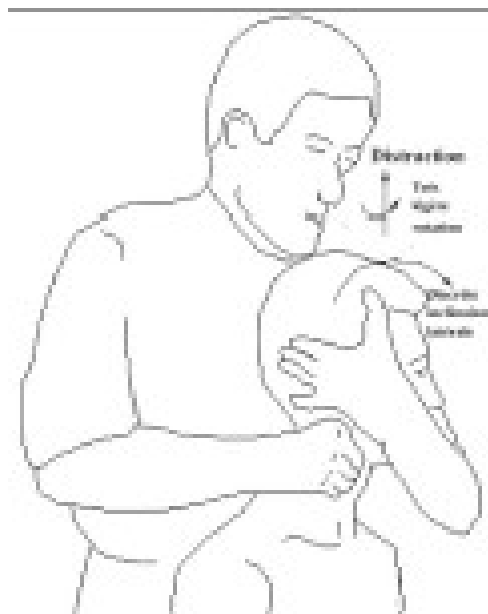- Paciente sentado.
- El médico sujeta ligeramente el mentón del paciente.
- Se solicita al paciente una pequeña extensión de la cabeza.
- Palpación con el dedo medio que se desliza hacia adelante sobre la escama del occipital, provocando el dolor exquisito de la tendinosis.
- **La masa muscular es prácticamente impalpable.**



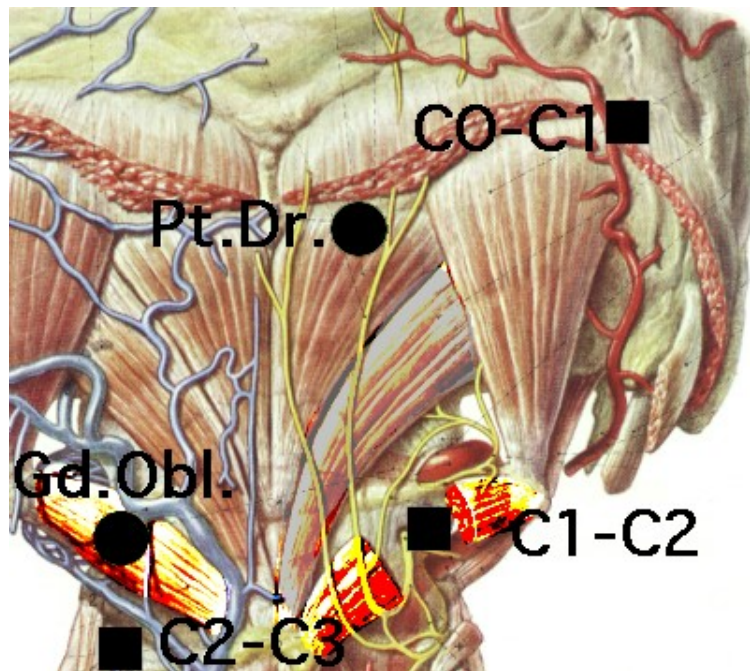
## Recto Mayor Posterior de la cabeza



- Paciente sentado.
- Presa pectoral.
- Ligera extensión y lateralización al lado opuesto al que se examina.
- Oposición con la presa pectoral.
- Palpación transversal en dirección lateral al vientre muscular.



## Oblicuo Mayor Posterior de la cabeza



- Apoyo sobre la sien izquierda en la lateralización derecha.
- Ligera lateralización derecha.
- Oposición con la mano de la sien.
- Palpación del vientre muscular.
- El pulgar asciende en la dirección del vientre muscular y comprueba la resistencia, dolorosa si existe hipoextensibilidad

