

sofmmoo.com

(Traducción F. Colell GBMOIM)

Trabajos prácticos

DIU

Medicina Manual Osteopática

Hombro (1)

Índice:

[Articulación escapulo-torácica](#)

[Movilización de la escapulo-torácica](#)

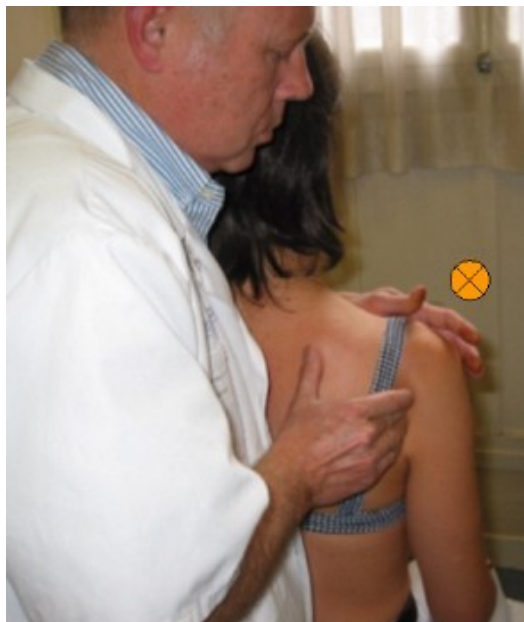
[Decoaptación de la glenohumeral](#)

[Examen de la movilidad anteroposterior de la glenohumeral](#)

[Tracción axial de la glenohumeral](#)

Articulación escapulo-torácica

Paciente sentado, el médico de pie detrás suyo; un brazo pasa delante para fijar la parte anterior del hombro a examinar. La mano posterior palpa el omóplato, los músculos, los relieves óseos...



Movilización escapulo-torácica en decúbito lateral

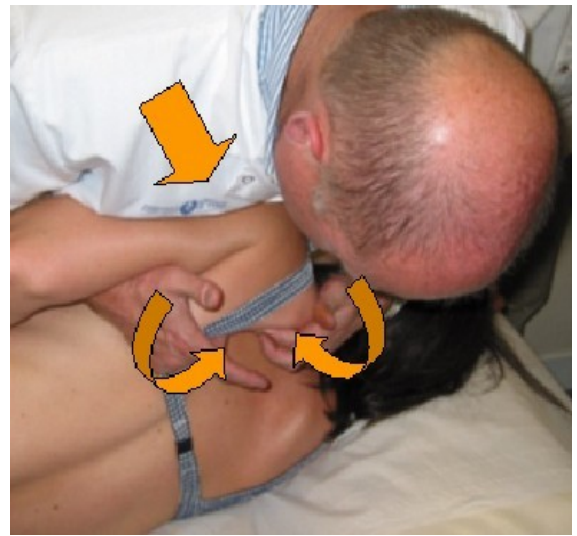
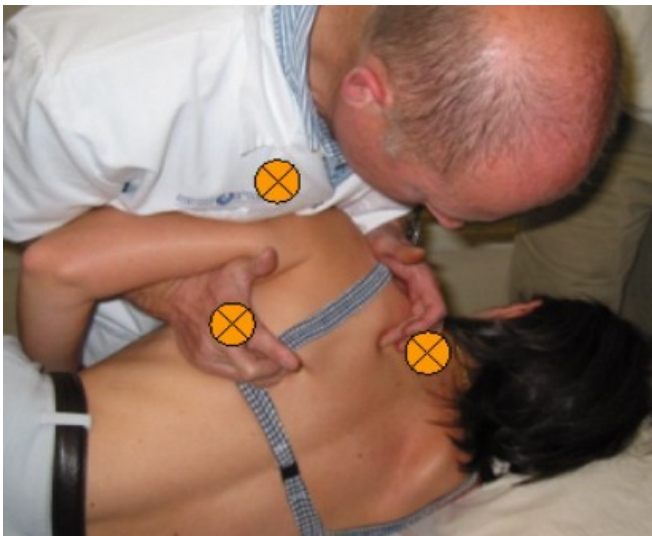
El examinador utiliza tres puntos de apoyo:

El esternón sobre el hombro del paciente.

Una mano en la punta de la escápula.

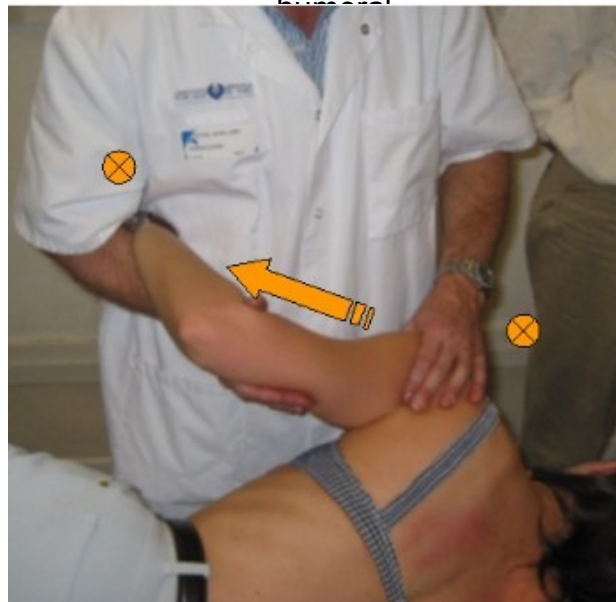La otra mano en el ángulo escapular.

El médico empuja con el esternón para hacer retroceder el hombro; mientras los dedos «en gancho» se interponen entre el omóplato y la parrilla costal. Esto permite palpar los músculos de la cara anterior del omóplato, tratarlos y además palpar la cara posterior de las costillas.



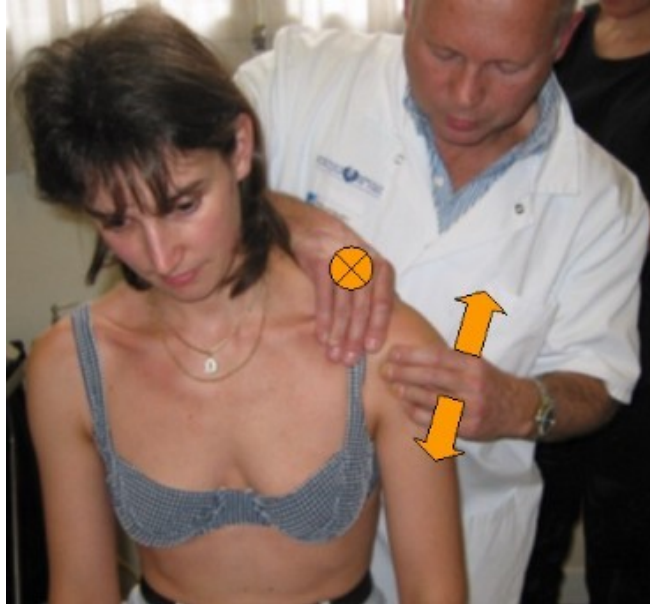Decoaptación de la articulación glenohumeral

Paciente en decúbito lateral, codo flexionado a 90°, antebrazo bajo la axila del médico, que está de pie enfrente. El médico sujeta el tercio inferior del brazo mientras que con la otra mano atrapa la cabeza humeral (pulgares delante, dedos juntos sobre la cara posterior de la cabeza humeral). Ce dernier empaume le tiers inférieur du bras, tandis que l'autre main empaume la tête humérale (pouce en avant et doigts serrés sur la face postérieure de la tête humérale). Luego el examinador efectúa una tracción en el eje con decoaptación de la cabeza



Examen de la movilidad anteroposterior de la articulación glenohumeral

Examen con el sujeto sentado, ligeramente inclinado hacia delante, bien relajado. El examinador fija la escápula con una mano y con la otra atrapa la cabeza humeral a la que imprimirá un movimiento anteroposterior. Se apreciará una laxitud patológica en caso de lesión del reborde glenoideo.



Tracción axial de la articulación glenohumeral en posición sentado

Paciente sentado con el brazo horizontal reposando sobre el hombro del examinador. El paciente se deja caer hacia el lado contrario del hombro examinado. El médico coloca sus manos en la articulación glenohumeral (los dedos juntos, tocándose las puntas de ambas manos) e imprime un ligero movimiento hacia abajo a la vez que efectúa una tracción axial para obtener la decoaptación de la articulación.

