

sofmmoo.com

(Traducción F. Colell GBMOIM)

# Trabajos prácticos

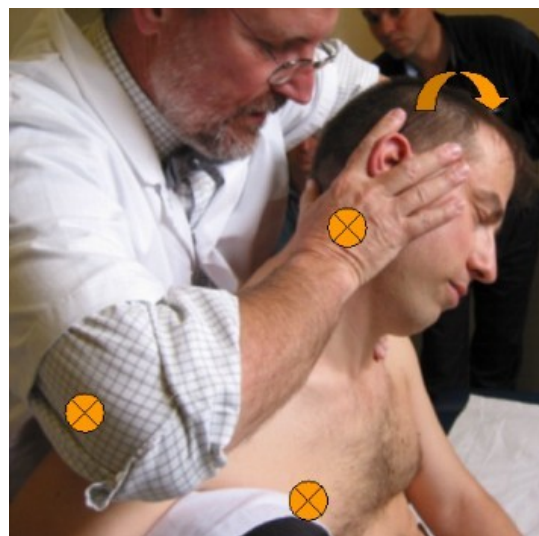
## DIU

### Medicina Manual Osteopática

## Manipulación cervical en lateroflexión, sentado

Esta manipulación en lateroflexión, sentado, actúa sobre la charnela cervico-torácica, de C6 a T1.

**Posicionamiento:** Paciente sentado en la camilla, la espalda contra el tórax del médico. El médico de pie detrás del paciente. Coloca su rodilla en el hueco axilar del paciente (aquí el derecho). Seguidamente coloca su antebrazo derecho y la mano en la zona parieto-occípito-mandibular derecha del paciente. El codo sobre el hombro del sujeto. Esta mano ejercerá una lateroflexión cervical izquierda.

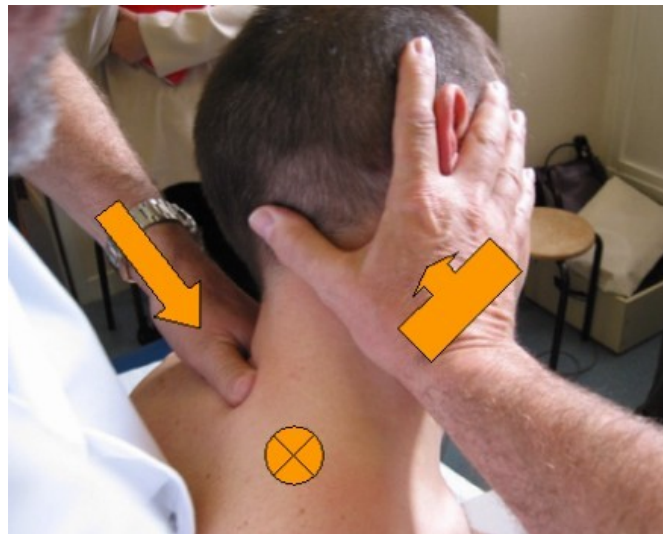


**Puesta en tensión:** el médico coloca su pulgar izquierdo en la cara lateral izquierda de la espinosa que se va a manipular. La puesta en tensión se hace por medio de la lateroflexión, con la mano derecha.

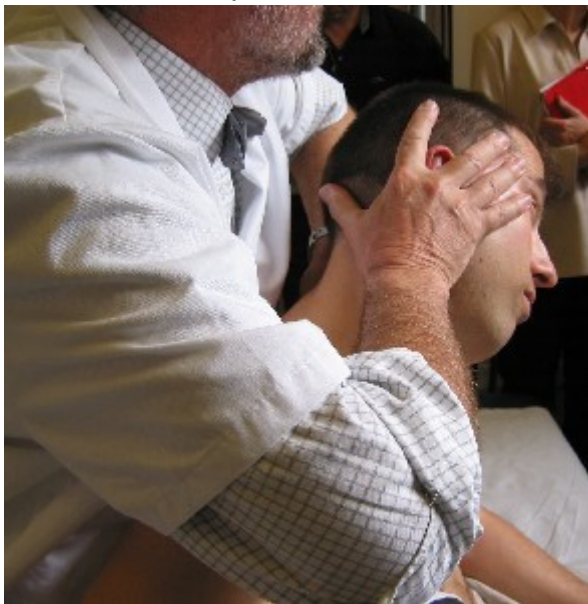**Manipulación:** el impulso manipulativo se efectúa con el pulgar (aquí el izquierdo).

Atención: el nivel manipulado cambia según el sentido de la rotación asociada a la lateroflexión cervical.

Ejemplo: apoyo en la cara lateral derecha de la espinosa de C6; si hay rotación y lateroflexión derechas, se está efectuando una manipulación **asistida** de C6-C7. Si la rotación es a la izquierda y la lateroflexión a la derecha se está efectuando una manipulación contrariada de C5-C6.



Lateroflexión izquierda



Lateroflexión derecha

